Aus der Universitäts-Hautklinik Bonn.
Direktor Prof. Dr. Grütz.

Beitrag zur Klinik des Herpes Zoster nebst Mitteilung eines Falles von Zoster symmetricus duplex bilateralis.

INAUGURAL-DISSERTATION

zur

Erlangung des Doktorgrades

der

Hohen Medizinischen Fakultät

der

Rheinischen Friedrich-Wilhelms-Universität

zu Bonn.

*

Vorgelegt am 20. Mai 1939

von

Karl Eugen Simonis

Arzt

aus Burgbrohl/Rhl.

BONN 1939

Anton Brand, Bonn.

Gedruckt
mit Genehmigung der medizinischen Fakultät
der Universität Bonn.

Referent: Doz. Dr. Grütz

Korreferent: Prof. Dr. Pohlisch

R. UNIV.
BIBLIOTHEEK
LEIDEN

Meinen lieben Eltern!

EINTEILUNG.

1. Ätiologie und Pathogenese des Herpes Zoster.
   a) Überblick der Zosterforschung.
   b) Beziehung des Zoster zum Herpes simplex.
   c) Beziehung des Zoster zu den Varicellen.
   d) Sitz der Erkrankung und ihr Infektionsmodus.
2. Statistik der Zosterfälle an der Universitätsklinik in Bonn.
   a) Häufigkeit der Zostererkrankungen.
   b) Verhältniszahlen von erkrankten Männern und Frauen.
   c) Auftreten zu verschiedenen Jahreszeiten.
   d) Zostervorkommen in den verschiedenen Altersstufen.
3. Beschreibung eines doppelseitigen Zosters bei einer Erkrankung des Nervensystems mit den Erscheinungen einer Encephalo-Meningo-Myelitis.
4. Versuch einer Klärung dieses Falles unter Anführung ähnlicher Fälle in der Literatur.
5. In der Literatur beschriebene doppelseitige Zosterfälle.
6. Literatur.

Die ätiologische Erforschung des Herpes Zoster ist noch nicht abgeschlossen und zu einer endgültigen Lösung gebracht wie die des Herpes simplex, bei dem durch die Entdeckung des erregenden Virus die ätiologische Einheit aller Erkrankungsformen bewiesen werden konnte. Beim Zoster fehlt noch ein leicht und in allen Fällen anwendbares Verfahren zu seinem Studium. Beginnend von den scharfsichtigen Beobachtungen der alten Kliniker bis zu den zahlreichen Versuchen und Experimenten der letzten Jahrzehnte mußte unser heutiges Wissen über den Herpes Zoster in kleinen Beiträgen mühsam aufgebaut werden. Aber es gelang weder durch Übertragung von Zosterblaseninhalt auf Tiere noch auf Menschen einen Zoster experimentell zu erzeugen und man fand auch keine auf einen Erreger hindeutenden mikroskopischen Befunde. Ebensowenig ließ sich eine nicht infektiöse einheitliche Krankheitsursache eindeutig feststellen. So drängten die Beobachtungen über Symptomatologie und Art des Auftretens vielen Klinikern sich oft widersprechende Theorien auf, denen zumeist das beweisende Experiment fehlte; oder aber dieses beleuchtete nur einige der vielen zu berücksichtigenden Einzelheiten und ließ keinen umfassenden Schluß zu. Es vermochte also, von klinischen Beobachtungen abgesehen, kein Experiment für diese oder jene Anschauung einen stichhaltigen Beweis zu erbringen.

Da schien die Entdeckung des Herpes simplex-Virus durch Grüter bei den vielen klinischen Gemeinsamkeiten auch der Zoster-Forschung neue Nahrung zu geben. Man versuchte jetzt immer wieder mit Zostermaterial dieselben tierexperimentellen Wirkungen zu erzielen, die mit dem Bläscheninhalt bei Herpes simplex so leicht und regelmäßig hervorzurufen waren. Als erster berichtete Lipschütz über positive Resultate. Er fand bei diesen Versuchen in der Hornhaut und in der Stachelzellschicht der Zosterbläschen charakteristische Kerneinschüsse, von ihm Zosterkörperchen genannt, die er für spezifische Zostermikroorganismen hielt, während andere Autoren in ihnen nur degenerative Kernveränderungen sehen wollten. Ohne jedoch näher auf diese Versuche einzugehen, kann man als

sicher annehmen — wenn auch die Angaben der einzelnen Autoren nicht ganz widerspruchsfrei waren — daß die Verimpfung von Zostermaterial auf die Kaninchencornea weder die klinischen Symptome, noch die anatomischen Befunde verursacht, die sich bei der gleichartigen Verimpfung des Herpes simplex-Virus erzeugen lassen. Damit hat also vorläufig das Tierexperiment zum sicheren Nachweis eines Zoster-Virus bis heute versagt. Dennoch pflichtete die Mehrzahl der Autoren dem Gedanken bei, daß dem Zoster ätiologisch doch eine Infektion zugrunde liegen müsse und leitet daher auch die Berechtigung weiterer Tierversuche ab, die man heute noch nicht ganz aufgegeben hat.

Übertragungsversuche an Menschen, zumeist an Erwachsenen ausgeführt, verliefen durchweg negativ. Erst Kundratitz, der zu seinen Versuchen Säuglinge und Kleinkinder verwendete, kam zum Ziele. Er übertrug den Blaseninhalt von Zosterkranken intracutan auf Kinder und konnte in mehreren Fällen positive Reaktionen nachweisen: nach einer Inkubationszeit von 11 bis 14 Tagen bildete sich eine Lokalreaktion von kleinen mit rotem Hof umgebenen Bläschen. Daraus schien sich also zu ergeben, daß in den Zosterblasen tatsächlich ein spezifisches Virus vorhanden ist, das sich cutan auf Säuglinge verimpfen läßt. Es war ja auch eine alte Erfahrung, daß der Zoster manchmal von Mensch zu Mensch übertragbar erscheint, wie Beobachtungen von gehäuftem Auftreten in Familien, Schulen, Kasernen und auf Schiffen zeigten.

Diese, wie der ebenso bekannte Umstand, daß der Zoster zumeist Immunität hinterläßt, veranlaßten zudem eine Reihe serologischer Untersuchungen. Netter und seine Mitarbeiter stellten sich zuerst Zosterantigene aus klarem, flüssigem Blaseninhalt und aus Krusten von Zostereffloreszenzen her, mit denen sie Komplementbindungsreaktionen anstellten. Sie fanden, daß das Serum von Zosterkranken bzw. -rekonvaleszenten komplementbindende Stoffe enthält, die im Serum nicht an Zoster erkrankter Menschen fehlen. Es stellte sich bei diesen Untersuchungen auch heraus, daß die Sera von Patienten mit Herpes simplex weder mit Zosterantigen noch mit Varicellenantigen Komplement zu fixieren vermochten. Damit

glaubte man, wichtiges Beweismaterial für die Diskussion der Identitätstheorien gewonnen zu haben.

Schon die Übertragungsversuche von Zostermaterial auf die Kaninchencornea hatten neben dem bereits berichteten negativen klinischen und anatomischen Befunde gezeigt, daß die nach Zosterimpfung aufgetretenen Cornealerkrankungen keinerlei Immunität gegen nachfolgende Infektion mit Herpes simplex-Virus hinterlassen, während nach einmaliger positiver Impfung mit Herpes simplex-Virus keine zweite gleichartige Impfung an derselben Cornea mehr angeht. Dieses wichtige Argument sicherte in Verbindung mit theoretischen Überlegungen und klinischen Beobachtungen die Erkenntnis, daß das hypothetische Zoster-Virus vom Virus des Herpes simplex verschieden sein müsse, trotz gewisser gemeinsamer Eigenschaften. Das oben erwähnte Ergebnis der serologischen Untersuchungen brachte dazu eine weitere Bestätigung, soweit es überhaupt bindende Schlüsse zuläßt.

Anderseits aber konnte Kundratitz bei seinen Versuchen an Säuglingen folgende interessante Feststellung machen: Er beobachtete in mehreren Fällen nach Impfung mit Zostermaterial Exantheme, die klinisch den Charakter der Varicellen trugen, und glaubte damit den engen Zusammenhang von Zoster und Varicellen sichern zu können. Hinzu kam das Resultat der serologischen Untersuchungen, das ein Übereinstimmen von Zoster- und Varicellenantigen zu ergeben schien. Allerdings wurde dieses von anderen Autoren (Laude und Silberstein) nicht bestätigt, während wieder andere vor allem in den Ergebnissen der Versuche von Kundratitz eine Erklärung des bisher immer noch rätselhaften Zoster generalisatus sahen. Nach den überreichlichen Beobachtungen seit den ersten Mitteilungen Bokay's ist jedoch an einem Zusammenhang zwischen Zoster und Varicellen nicht mehr zu zweifeln. Nur fehlt uns bisher die Erklärung, welcher Art dieser Zusammenhang ist; denn wir wissen nicht, warum einmal Zoster, ein andermal Varicellen auftreten, oder ob der Zoster nicht ein lokalisiertes Varicellenexanthem darstellt. In Fällen gleichzeitigen Vorkommens von Zoster und Varicellen bei demselben Kranken sieht Beck die Ursache in einer Ausschüttung

des Virus in die Blutbahn oder eventuell in das Lymphsystem. Auffallend, und nicht als reiner Zufall erklärbar, erscheint ihm auch die von ihm gemachte Beobachtung, daß bei Zosterkranken Varicellen in der Anamnese fehlen.

Galt hiernach nun der Zoster allgemein als eine durch einen spezifischen Infektionsstoff hervorgerufene Krankheit, so suchte man sich weiterhin seinen Infektionsmodus zu erklären. Die hier gemachten Beobachtungen wurden in mannigfaltiger Weise kombiniert und bewertet, und heute ist dieses Problem ebensowenig restlos zu erfassen wie in den vergangenen Jahren. Ohne auf das Für und Wider und andere spekulative Erörterungen einzugehen, seien hier nur kurz die plausibelsten Theorien erwähnt. Die eigenartige, dem Verlaufe eines oder mehrerer Nerven entsprechende Lokalisation ließ schon früh eine Beziehung zwischen Zoster und Nervensystem vermuten. Der Sitz der Erkrankung wurde in die spinalen Ganglien verlegt und diese Anschauung zuerst von Head und Campbell durch Sektionsbefunde bestätigt. Man suchte sich nun den Infektionsweg so vorzustellen, daß das Zoster-Virus einmal durch Vermittlung eines Traumas direkt in einen Nervenstrang gerate und von da aus nach beiden Richtungen, oder auch nur peripher zur Haut fortschreite. Zum andern könne es in die Haut eindringen und lediglich hier eine Infektion bewirken, ohne zu den nervösen Elementen abzuwandern, oder aber von der Haut aus in einen größeren Nervenstrang, oder zu einem Ganglion gelangen und von hier aus zur Haut zurückwandern, um auf ihr die Bläschen zu erzeugen. Schließlich war die Möglichkeit nicht auszuschließen, auf die Haslund hingewiesen hat, daß das Virus von unbekannter Eintrittspforte in die Blutbahn gelange, hier kreise und sich endlich an begrenzten Stellen des Nervensystems ansiedele. Man dachte dabei an einen „locus minoris resistentiae“ und fand darin auch eine Erklärung für die Entstehung des Zoster im Gefolge von in die Spinalganglien eingedrungenen leukämischen Infiltraten, Krebsmetastasen oder Trauma, die nur den Boden zur Ansiedlung des Zoster-Virus schaffen, aber nicht die alleinige Ursache eines Zoster bilden. Diese Anschauung haben sich viele moderne Autoren zu eigen gemacht.

Kenedy und Desider glauben, daß die Schädigung eines Ganglions dazu noch ihrerseits einen Reiz auf die durch das Ganglion verlaufenden Vasodilatatoren ausübt, der eine herabgesetzte Blutzirkulation im betreffenden Hautabschnitt zur Folge hat und dadurch die Ansiedlung des Virus in diesem Gebiete begünstigt. Lehner, der zu einer ähnlichen Erklärung neigt, nimmt weiterhin an, daß eine rasch sich einstellende Immunität ein Weiterschreiten der Erkrankung verhindere. Atypien (Zoster duplex, Zoster generalisatus) seien durch eine Störung im Immunisierungsvorgang bedingt. Das Zustandekommen des Bläschenausschlags auf der Haut sucht man sich in einem Reiz der Vasoconstrictoren zu erklären, der zunächst auftrete und eine Blutsperre in dem betroffenen Hautgebiet mit Anämie und zum Teil Nekrose zur Folge habe. Darauf folgendes Nachlassen dieses Reizes bzw. ein nachfolgender Reiz der Vasodilatatoren lasse nun in dieses geschädigte Gebiet wieder Blut einfließen, wodurch es infolge der plötzlichen Blutfülle zu Exsudat- und Bläschenbildung komme. Jedenfalls sind dies alles wohl einleuchtende, aber keineswegs bewiesene und nur rein spekulative Erklärungen des Pathomechanismus.

Am besten sind wir über Vorkommen und Auftreten des Zoster durch zahlreiche Beobachtungen unterrichtet. Der Zoster ist nicht so häufig, wie man leichthin annehmen könnte.

Bellarini fand unter seinem großen Material von Haut- und Geschlechtskranken 0,99% Zosterfälle, darunter waren 67% Männer und 33% Frauen.

Glaubersohn gibt eine ähnliche Prozentzahl (0,968%) an.

Perutz fand unter 17 997 Haut- und Geschlechtskranken 178 Zosterkranke = 0,989%.

An unserer Klinik wurden in der Zeit vom 1. 4. 1930 bis 31. 3. 1938 unter 39 997 haut- und geschlechtskranken Männern und Frauen 276 Zosterkranke gesehen. Dies entspricht 0,69%, einem merklich geringeren Prozentsatz, der sich vielleicht durch örtlich günstigere Verhältnisse erklären läßt, wie man ja auch andere Infektionskrankheiten in einigen Gegenden häufiger oder seltener auftreten sieht als in anderen.

Über zahlenmäßiges Vorkommen zu den einzelnen Jahreszeiten, sowie Verhältniszahlen von Männern und Frauen sollen folgende Tabellen unterrichten. Erwähnt sei noch, daß epidemisches Auftreten nicht beobachtet wurde und meines Wissens nicht beschrieben ist. Wohl wurden zugleich vorkommende Fälle in Familie, Schule usw. gesehen.

Tab. I (Männer).

Jah g.	ges. Zahl	April	Mai	Juni	Juli	August	Sept.	Oktober	Nov.	Dez.	Januar	Februar	März	Zoster-Zahl
30/31	2671	—	2	3	2	1	3	3	5	3	3	3	2	30
31/32	2589	3	—	—	2	1	2	2	4	3	—	2	1	20
32/33	2578	2	—	1	2	4	1	2	2	5	—	2	2	23
33/34	2737	—	5	—	1	2	1	2	2	3	4	2	—	22
34/35	2552	—	2	3	2	6	1	1	3	—	2	2	—	22
35/36	2302	1	—	1	3	1	2	2	3	1	—	1	2	17
36/37	2191	—	2	2	1	3	3	2	—	—	1	—	1	15
37/38	2278	3	1	—	1	6	1	2	2	3	2	1	—	22
	19898	9	12	10	14	24	14	16	21	18	12	13	8	171

Tab. II (Frauen).

Jahrg.	ges. Zahl	April	Mai	Juni	Juli	August	Sept.	Okt.	Nov.	Dez.	Januar	Februar	März	Zoster-Zahl
30/31	2633	1	1	—	—	3	2	1	1	—	—	—	—	9
31/32	2547	1	—	—	1	2	3	1	1	—	2	1	1	13
32/33	2576	—	—	2	1	—	1	2	1	1	1	—	—	9
33/34	2642	1	2	1	3	5	1	—	—	1	1	1	1	17
34/35	2668	—	1	—	2	3	—	—	—	1	1	1	—	9
35/36	2488	2	2	2	2	1	3	1	1	1	3	1	—	19
36/37	2365	—	2	—	—	1	2	3	1	2	2	—	2	15
37/38	2180	2	3	—	1	1	1	2	2	1	1	—	—	14
	20099	7	11	5	10	16	13	10	7	7	11	4	4	105

Nach unserem Material kommt also der Zoster bei Männern häufiger vor als bei den Frauen. In Prozenten ausgedrückt waren bei unseren 276 Zosterkranken 171 = 65,6% Männer und 105 = 34,4% Frauen. Das entspricht ungefähr den Angaben Bellarinis.

Glaubersohn dagegen fand den Zoster öfter bei den Frauen als bei den Männern.

Bezüglich der Erkrankungsziffer für die einzelnen Monate ergibt sich bei der Zusammenrechnung des Gesamtmaterials eine Steigerung in den Monaten August und November. Die niedrigste Zahl liegt in den Monaten März und Juni.

Perutz fand die Höchstzahlen im April, Juni und September, die minimalsten Zahlen im August.

Glaubersohn gibt ein Ansteigen der Erkrankungszahl für Ende Sommer, Herbst und Frühling an, die niedrigsten Zahlen für die Wintermonate.

Ebenso sah Simons den Zoster am häufigsten im Sommer, weniger oft jedoch im Herbst und Frühjahr, am seltensten im Winter.

Kaposi glaubte, ähnlich wie auch Bokay, eine Vermehrung der Zosterfälle im Frühjahr und Herbst feststellen zu können.

Darier bekam zumeist im Frühjahr vermehrte Zosterfälle zu sehen.

Kurve 1.

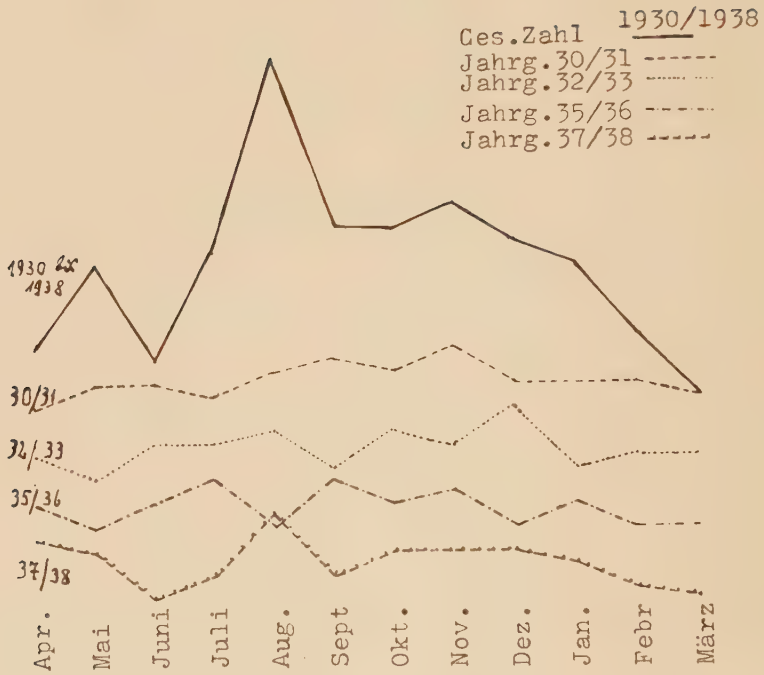

Obige Kurven stellen den Ablauf der jahreszeitlichen Schwankungen beim Zoster in unserer Gesamtberechnung wie in vier einzelnen wahllos herausgegriffenen Jahrgängen dar. Hierbei sind bei diesen so deutliche Unterschiede und Unabhängigkeiten von der Gesamtberechnung zu sehen, daß eine konstante Abhängigkeit der Erkrankungszahl von den Jahreszeiten wohl unwahrscheinlich ist. Es scheint also nicht richtig, aus der Berechnung des Gesamtmaterials auf jahreszeitliche Schwankungen im Zostervorkommen zu schließen, da der Befund der Gesamtberechnung nicht für alle Jahre gleichwertig zu erheben ist. Dies spricht auch Perutz aus, der den Zoster nicht als „Saisonkrankheit" aufgefaßt haben möchte.

Dem Alter nach läßt sich an unserem Material folgende Einteilung vornehmen:

Tab. III.

Alter	1—5	6—10	11—15	16—20	21—25	26—31	31—35	36—40	41—45	46—50	51—55	56—60	61—65	66—70	71—75	76—80	81—85
Zosterfälle	2	14	16	23	29	20	17	20	12	11	19	28	29	15	11	7	3

Unser jüngster Patient mit Zoster war 4 Jahre alt, der älteste 82 Jahre. Man weiß, daß der Zoster in jedem Alter vorkommen kann. Am häufigsten tritt er jedoch im Alter von 15—30 Jahren und 55—65 Jahren auf.

Das klinische Zosterbild ist allgemein bekannt. In der Regel kommt der Zoster einseitig vor. Doch trifft man auch seltene Fälle mit doppelseitiger Lokalisation. Wir sahen zwei solche. Einmal handelte es sich um einen doppelseitigen Zoster im Bereich des II. Trigeminusastes bei einem 24jähigen Ackerer, beim zweiten um einen doppelseitigen Zoster bei einem 28jährigen Ringsteinschleifer, der hier seiner besonderen Umstände wegen näher beschrieben werden soll.

W. Le..., geb. 3. 11. 09.

Mittelgroßer, rüstiger Patient in gutem Kräfte- und Ernährungszustand. Familienanamnese ohne Belang.

Geburtsverlauf und frühe Kindheit weisen keine Besonderheiten auf. Mit 3—4 Jahren machte er angeblich eine Hirnhautentzündung durch. In der Schule sei er nicht gut mitgekommen und einmal sitzen geblieben. Seit der Schulentlassung sei er als Ringsteinschleifer tätig und nie ernstlich krank gewesen.

Vor etwa 3 Wochen habe er zuerst morgens Kopfschmerzen verspürt, dazu habe er ein Gefühl von Unsicherheit, Schwäche und ein Gefühl des Eingeschlafenseins im rechten Bein gehabt. 2 Tage später habe sich ein Schwächegefühl in den Fingern eingestellt. Von Tag zu Tag sei dieser Zustand schlimmer geworden, trotzdem habe er zunächst noch weiter gearbeitet. Vor 8 Tagen habe er aber seine Arbeit aufgeben müssen, vor allem, weil die Kopfschmerzen besonders in der Stirngegend immer stärker geworden seien. Vorübergehende Sehstörungen seien nicht aufgetreten, auch keine Störungen beim Urinieren. Seit 8 Tagen aber höre er mit dem linken Ohr schlechter. Auch habe er schon 14 Tage lang Schwindelgefühl,

um die Lippen ein Kribbelgefühl. Jetzt fühle er sich allgemein unsicher, habe keine richtige Gewalt über den Körper, vor allem die rechte Seite. Es bestehe immer noch Schwächegefühl im rechten Arm, besonders rechten Bein. Im Denkvermögen in letzter Zeit keine Veränderung.

Patient rauche nicht, Alkohol trinke er nur mäßig.

Er wird am 22. 10. 37 in die Universität-Nervenklinik Bonn eingewiesen wegen Verdacht auf Tumor spinalis resp. multiple Sklerose.

WaR. im Blut ist negativ.
Innere Organe ergeben keinen krankhaften Befund.
Blutdruck: RR 140/85.
Neurologischer Befund (Univ.-Nervenklinik):

Leichte Anisokorie, feinschlägiger Nystagmus beim Blick nach den Seiten, Herabsetzung der groben Kraft der rechten Hand, Steigerung der Armreflexe rechts gegenüber links, schwache und rasch erschöpfliche Bauchdeckenreflexe, lebhafte Patellarsehnenreflexe, rechts deutlicher als links, Achillessehnenreflex rechts gesteigert, Fußklonus rechts positiv, Rossolimo rechts positiv.

Die Liquoruntersuchung am 27. 10. ergibt folgende Befunde:
Aussehen klar. Ges. Eiweiß: 24 mg%.
Nonne: leichte Trübung. Zellen: 36/3 Lymph.
Pandy: +++.
Weichbrodt: leichte Trübung.
WaR.: negativ bis 1,0.
Eiweißrelation: leicht erhöhte Werte.
Kolloidkurven: tiefe (paralyseähnliche) Linkszacken.
Bakteriologische Untersuchungen von Blut und Liquor sind negativ.

Nach diesem Befund stellt die Nervenklinik die Diagnose:

Encephalo-Meningo-Myelitis mit radikulitischen Erscheinungen, wobei es sich wahrscheinlich um eine jener Entzündungsformen des Zentralnervensystems handeln dürfte, wie sie in den letzten Monaten in manchen Gegenden gehäuft in Erscheinung getreten seien, und die vielleicht bezüglich ihres Erregers irgendwie mit dem Encephalitis-Virus verwandt seien.

Noch während der Beobachtung in der Nervenklinik tritt ein typischer Herpes Zoster auf.

Am 28. 10. wird Patient zur Untersuchung an die Hautklinik überwiesen.

Es findet sich folgender dermatologischer Befund:

Etwa handbreit unter der rechten Brustwarze, im Bereiche des D_6, ist eine Gruppe von 10 bis stecknadelkopfgroße Bläschen in fast handflächengroßer Ausdehnung zu sehen, prall gespannt, mit schon leicht getrübtem Inhalt. Die Bläschen sind von einem entzündlich gerötetem Hof umgeben.

An dieser Lokalisation entsprechender Stelle der linken Seite findet sich ein gleichartiger Ausschlag von 8—9 Bläschen mit umgebendem roten Hof.

Senkrecht unter der rechtsseitigen Eruption, in Nabelhöhe im Versorgungsgebiet des D_{11}, ist wieder eine Bläschengruppe mit teils trübserösem Inhalt, teils beginnender Verkrustung zu sehen. Etwa 4 querfingerbreit unter dieser Gruppe findet sich eine zweite kleinere mit 4 Bläschen.

An der genau entsprechenden Stelle der linken Seite befindet sich wiederum eine Gruppe von 12 Bläschen im gleichen Stadium der soeben beschriebenen. Und unterhalb dieser, wieder der rechten Seite entsprechend, eine ganz kleine Gruppe von 2 Bläschen.

Es handelt sich also um einen recht seltenen Fall von Herpes Zoster duplex bilateralis symmetricus, der höchstwahrscheinlich im Zusammenhang mit der spinalen Erkrankung steht. Bei der Benennung des Krankheitsbildes seien hier unter Zoster duplex zwei getrennt von einander in verschiedenen Höhen und Nervengebieten liegende Eruptionen einer Körperhälfte verstanden, wie sie allein vorkommend auch schon als seltenes Krankheitsbild beschrieben sind. die zusätzliche Bezeichnung bilateralis symmetricus weist auf das Vorhandensein dieser Eruptionen auf beiden Körperhälften in symmetrischer, also beiderseits gleicher Anordnung hin.

Bild: Herpes Zoster duplex bilateralis symmetricus.

Die Behandlung wurde in der Nervenklinik mit Sajodin und einer Hg.-Schmierkur durchgeführt. Die neurologischen Erscheinungen bildeten sich post sive propter hoc bald zurück. Die Zosterbläschen inkrustierten nach einiger Zeit und gingen unter Hinterlassung geringer depigmentierter Närbchen zurück.

Neurologischer Befund am 13. 12.:

Anisokorie besteht noch, Nystagmus ist nicht mehr vorhanden. Es besteht kaum noch eine Differenz der groben Kraft in den Armen und kein Unterschied der Armreflexe mehr. Bauchdeckenreflexe unverändert, desgleichen die Patellar, und Achillessehnenreflexe. Fußklonus und Rossolimo sind negativ.

Liquorbefund am 13. 12.:
Aussehen: klar.
Nonne: leichte Trübung.
Pandy: +++.
Weichbrodt: opal.
Gesamt Eiweiß: 33,6 mg%.

Eiweißrelation: leicht erhöhte Werte.

Zellen: 9/3 Lymph.

Leicht Blut, ca. 340 Erythrocyten in 1 cmm.

Normomastix- und Goldsolreaktion: starke Linkskurven (paralyseähnlich).

Am Tage vor Weihnachten wird Patient geheilt entlassen.

Bemerkenswert ist in diesem Falle zunächst einmal der direkte zeitliche Zusammenhang eines Zoster mit Erscheinungen von Seiten des Zentralnervensystems, die einer Encephalo-Meningo-Myelitis entsprechen. Nachdem zuerst Bärensprung aus rein klinischen Gesichtspunkten auf die Beziehungen zwischen Zoster und krankhaften Veränderungen in den Intervertrebralganglien hingewiesen hat, wird heute, auf viele seitherige Beobachtungen gestützt, der primäre Angriffspunkt des Infektionsstoffes ziemlich allgemein in das Zentralnervensystem verlegt. In der Literatur finden sich mehrfache Hinweise und Mitteilungen hierüber, und was uns hier besonders interessiert, mehrfache Schilderung von Zosterfällen mit Anzeichen einer Myelitis, von denen einzelne sogar zur Sektion gelangten. Einige solche Fälle seien nun kurz angeführt und in Analogie gezogen zur Erörterung der Frage: stand in unserem Falle der Zoster in direktem ursächlichen Zusammenhang mit der Nervenerkrankung, oder war diese die Folge einer anderen Infektion, mit welcher der Zoster sich lediglich kombinierte, sei es rein zufällig, oder dadurch, daß die zeitlich etwas vorangehende Nervenerkrankung des Zoster Wegbereiter war und sein Entstehen nur begünstigt hat.

Artom teilt folgenden Fall einer Myelitis infolge eines Zoster mit: Bei einer 51jähr. Frau treten nach einem Zoster im Bereich $D_{6/7}$, als dieser im Abheilen begriffen ist, Zuckungen, Parästhesien und Schmerzen in beiden Beinen und Blasenstörungen auf. 5 Tage später besteht vollständige Paraplegie, und 25 Tage nach Beginn der Rückenmarkserscheinungen erfolgt der Tod. Der Liquor zeigte zu Lebzeiten 8 Lymphocyten pro Gesichtsfeld, intensive Xanthochromie, bei den Kolloidreaktionen Meningitiskurve. Bei der Autopsie findet sich ein Erweichungsherd im 6. und 7. Dorsalsegment

des Rückenmarks mit blutiger Durchtränkung und starken entzündlichen Veränderungen an den Eintrittstellen der hinteren Wurzeln.

In ähnlicher Weise sah Bellavitis bei einem 53jähr. Geisteskranken einen Zoster, in dessen Verlauf, als dieser bereits abheilte, eine Facialisparese der Seite auftrat, auf welcher der Zoster bestand, und schließlich eine allgemeine gleichseitige Hemiparese mit Veränderungen der Reflexe. Im Liquor wurden 1½ Monate nach Auftreten des Zoster Eiweißvermehrung und Lymphocytose festgestellt. 5 Monate nach Beginn der schubweise fortschreitenden Erkrankung erfolgte der Exitus. Bei der Sektion fanden sich neben einer starken Kongestion des gesamten Zentralnervensystems erhebliche Entzündungserscheinungen, besonders im Halsmark, verlängerten Mark und Pons, sowohl in der weißen wie grauen Substanz.

Faure-Beaulieu und Lhermitte untersuchten einen Zosterfall bei einem 74jähr. Mann mit rechtsseitiger Lokalisation in den Bezirken $D_{11/12}$ und L_2, begleitet von starken neuralgischen Beschwerden und Erlöschen des Kniereflexes rechts, ferner einer leichten halbseitigen Lähmung der linken Körperhälfte. Der Mann erlag einer Bronchopneumonie. Verff. fanden typische Degeneration der Hinterstränge als Zeichen einer Tabes und frischere entzündliche Veränderungen, rechts mehr als links ausgeprägt, die sie als Ausdruck der Zosterinfektion erklärten.

Cornil, Lucien beschreibt einen Zoster an der Vorderseite des linken Oberschenkels mit heftigen Neuralgien bei einer 65jähr. Frau, nach dessen Auftreten 14 Tage später Schwäche des Quadrizeps und nach weiteren 3 Wochen Lähmung desselben mit Verlust des Kniereflexes auftraten. Im Bereiche der Zostereruption fanden sich tactile Hypaesthesie und Hypalgesie, es bestand eine Pseudo-Babinsky wie er bei Cruralislähmungen beschrieben ist.

Diese Fälle entsprechen, alles zusammengenommen, dem früher schon von Lhermitte und Wohlwill beschriebenen Bild einer ausgesprochenen Zostermyelitis. Übereinstimmend zeigen sie klinische und anatomische Befunde, die auf eine entzündliche Läsion des Zentralorgans hinweisen und die in direktem zeitlichen Zusammenhang mit einem Zoster stehen. Daraus wurde mit einer gewissen Wahrschein-

lichkeit eine genetische Einheit des Krankheitsbildes abgeleitet und der Zoster als ursächlicher Faktor auch der krankhaften Erscheinungen seitens des Zentralnervensystems angesprochen. Die Existenz einer echten Zostermyelitis ist allerdings noch nicht vollkommen gesichert. Die Gründe dafür liegen einmal darin, daß wir das Zoster-Virus noch gar nicht kennen, zum andern, daß uns noch die Möglichkeit des Tierexperimentes fehlt. Als einzige Stütze vermögen nur klinische Beobachtungen und vorerst noch nicht allzu umfangreiche Sektionsbefunde zu dienen, die man aber darum doch nicht einfach übersehen und leugnen darf. Außerdem finden sich schließlich im Schrifttum sogen. Zoster-Meningitiden verzeichnet, deren wiederum einige Fälle hier angeführt seien.

So berichten Luque und Morcillo über eine 39jähr. Witwe, die seit 6 Tagen über starke Schmerzen in der linken Seite des Brustkorbes, in Höhe der 8. und 10. Rippe klagt, wo zugleich ein Zoster auftrat. Neurologisch fand sich besonders lebhafter Kniereflex links. Liquor: WaR.: negativ. Pandy: positiv. Nonne-Appelt: schwach +. Kahn: negativ. Die Verff. schreiben die lebhaften Kniereflexe links der organischen Läsion der Pyramidenbahn zu. Die Unversehrtheit der aktiven Bewegungen und die normalen Reflexe würden beweisen, daß die Pyramidenbahn nur einseitig lädiert ist. Der Mangel an trophischen, sensiblen und Koordinationsstörungen dagegen beweise, daß die graue Substanz nicht angegriffen sei. Hieraus diagnostizieren die Verff. eine marginale Meningitis des den Zoster betreffenden Rückenmarkabschnittes gleicher Natur wie der Zoster.

Videla und Peroncini machten folgende Feststellung einer Meningitis bei Zoster. Ein 36jähr. Mann erkrankt mit einem Zoster der rechten Brustseite. Nach einem Monat etwa fühlt er sich schlecht, bekommt starke Kopfschmerzen, wird bewußtlos und fällt in Konvulsionen. Die Sehnenreflexe sind gesteigert, es besteht Nackensteifigkeit, Kernig ist positiv. Auch im Liquor starke meningitische Veränderungen.

In einem anderen Falle sahen Schiff und Russel Brain einen 67jähr. Patienten mit Kopfschmerzen und Schmerzen in verschiedenen Bezirken der rechten Körperhälfte, der 4 Tage später

einen Zoster an den bisherigen Schmerzbezirken bekam. 8 Tage nach Krankheitsbeginn entwickelte sich das Bild einer Meningo-Encephalitis, die Verff. für offenbare Folgen der Zostererkrankung halten.

Nicht ganz in diesem Rahmen paßt eine Beobachtung von Schuback, die aber ebenfalls hier angeführt sei: Eine 62jähr. Frau erkrankt an einem Zoster im 3. rechten Thorakalsegment, dem eine Woche später Lähmungserscheinungen folgen, die nach 5 Tagen zum Tode führen. Es fand sich infiltrative Entzündung an den peripheren Nerven, an den sympathischen Ganglien und den Spinalganglien.

Mazzanti fand bei der Sektion eines Zosterfalles akute Infiltration in den betreffenden Ganglien mit Übergreifen der Veränderungen auf den ersten Abschnitt der peripheren Nerven, während deren distaler Anteil und das Rückenmark frei waren.

Außer den hier berichteten gibt es noch weitere Veröffentlichungen. Bei allen weisen die Anzeichen darauf hin, daß zwischen Zoster und den Erkrankungen des Nervensystems ein causaler Zusammenhang bestehen muß. Eine Erklärung durch zufälliges Zusammentreffen klingt bei der Vielzahl der klinischen Beobachtungen zu unwahrscheinlich. Auch die Deutung, daß trophische Impulse und reflektorische Reize vom sonstwie erkrankten Zentralorgan ausgehend allein genügten, um auf dem entsprechend versorgten Hautabschnitt eine Bläscheneruption zu erzeugen, ist nicht gut glaubhaft. Sie ist sogar dadurch bereits widerlegt, daß man die gleichen histologischen Veränderungen im Zentralnervensystem wie beim Zoster gefunden hat, ohne daß ein solcher aufgetreten wäre. Auch vermißt man mitunter den Zusammenhang zwischen der Schwere der Haut- und Nervenerscheinungen. Nun könnte man auch annehmen, daß dem Zoster ätiologisch ein Vielerlei zugrunde liegt, wie Jadassohn ausdrückte, der im Zoster einen „morphologisch und pathologisch identischen, ätiologisch aber multiplen Symptomenkomplex" sah. Manchmal scheint es ja auch gar nicht in unsere Vorstellung zu passen, daß ein Zoster nach einer Vergiftung (Arsen) oder Trauma infektiöser Natur sein soll. Aber die Erfahrung hat immer wieder

gelehrt, daß auch diesen Fällen der gleiche infektiöse Ursprung zugrunde liegen muß, während die Vergiftung oder das Trauma nur eine begünstigende Rolle spielt. Beim Herpes simplex, der durch Sonne oder ähnliche Reize provoziert werden kann, liegen ja die gleichen Verhältnisse vor und hier ist es schon gelungen, den Erreger nachzuweisen. Nach den eingangs erwähnten experimentellen Untersuchungen und klinischen Beobachtungen muß aber auch dem Zoster eine spezifische Infektion zugrunde liegen, wodurch die Behauptung Jadassohn's an Wahrscheinlichkeit verliert. Damit kann auch der Versuch einer Erklärung durch ein Vielerlei, etwa in dem Sinne, daß Erkrankungen des Zentralorgans entzündlicher, toxischer oder traumatischer Art ein klinisches Zosterbild ohne Anwesenheit eines spezifischen Zostererregers zu erzeugen vermögen, keinen Beitrag zur Frage des Zusammenhangs von Zoster und Nervenerkrankung bringen. Es bleibt also, bezogen auf obige Fälle, nur die eine Deutung, daß wir ein einheitliches Krankheitsgeschehen vor uns haben. Die Fälle, die zur Sektion gelangten, zeigten regelmäßig Veränderungen des den Zoster betreffenden Ganglions entzündlicher und degenerativer Art, die teilweise sogar über die hinteren Wurzeln bis zur Rückenmarksubstanz vorgedrungen waren. Seit den Arbeiten von Head und Campbell hatte man als Sitz der Zostererkrankung die Spinalganglien angenommen. Diese Auffassung hat sich heute gewandelt und man beachtet jetzt mehr die Veränderungen im Rükkenmark selbst. Zwar ist es für das Zustandekommen des Zoster nach den Sektionsbefunden gleichgültig, ob von der Noxe die peripheren Nerven, das Spinalganglion, das Rückenmarksegment oder die hintere Wurzel betroffen wird. Der Zoster tritt nicht nur im Gefolge von Entzündungen im Spinalganglion auf, sondern wenn mehr oder weniger hochgradige entzündliche Veränderungen auch im Bereiche der eben erwähnten Stellen vorhanden sind. Daß man ihn auch beobachtet, wenn Tumormetastasen oder leukämische Infiltrate dort durch Einwucherung oder Umwucherung eine Unterbrechung oder Reizung der Nervenleitung hervorrufen, findet leicht seine Erklärung darin, daß man diesen Einwucherungen nur ein begünstigendes Moment durch Schaffung eines locus minoris resistentiae beimißt,

war hier weiter nicht berücksichtigt zu werden braucht. Nimmt man nun ein spezifisches Zoster-Virus an — und seine Existenz scheint fast sicher — so muß es sich um ein neurotropes Virus handeln, das befähigt ist, die oben geschilderten Veränderungen am Zentralorgan hervorzurufen. Dieses Virus müßte demnach sogar über die hinteren Wurzeln zur Rückenmarksubstanz vordringen und hier Erscheinungen erzeugen können, die einer Myelitis oder Poliomyelitis entsprechen. Dabei können diese Veränderungen auf die Intermediärsubstanz übergreifen bis zu den Vorderhörnern. (Faure-Beaulieu, Lhermitte, Marinesco und Draganesco). Es bliebe also bei dem Vorgang nicht bei einer einfachen Ganglioradiculitis, sondern es käme zu einer Entzündung des Zentralnervensystems mit nachfolgender Dystrophie der Haut (Bellavitis, Corniel). Als letzter Beweis für die hiernach höchstwahrscheinliche Existenz einer Zostermyelitis fehlt uns nur noch der direkte Nachweis des Zoster-Virus.

Daß der Zoster wirklich eine Nervenerkrankung darstellen kann, beweisen außer den oben gebrachten Fällen reichliche Untersuchungen über Liquorbefunde. So fand Gadrat trotz Fehlens meningitischer Zeichen bei einem Zosterkranken im Liquor 70 mg% Eiweiß und 225 Zellen/cmm. Glaubersohn beschreibt Liquorveränderungen bei einem Säugling mit Zoster, die er nur dieser Erkrankung zuschreibt.

Ingvar betrachtet ebenfalls die von ihm gefundenen Entzündungserscheinungen im Liquor nicht als akcidentelle, sondern als Symptome des Zoster.

Schüssler untersuchte den Liquor bei 18 Zosterkranken und fand bei 16 krankhafte Veränderungen, die allerdings nicht immer in Parallele mit dem klinischen Bilde gestanden haben sollen.

Touraine unterscheidet auf Grund seiner Untersuchungen an 141 Fällen (23 eigene und 118 anderer Autoren) den reaktionslosen Zoster, der ohne klinische und Liquorsymptome verläuft, die Zostermeningitis mit ihren klinischen Erscheinungen und Liquorveränderungen, sowie die „stille Meningitis" bei Zoster, mit nur geringen Veränderungen im Liquor ohne klinische Symptome.

Siggaard und Wulff stellten die auf Mitbeteiligung der Meningen und des Zentralorgans untersuchten Fälle von Zoster graduell von den harmlosesten bis zu den heftigsten Formen zusammen. Dabei teilen sie ihre Fälle ein in: 1. Zoster ohne und mit Zellvermehrung in der Cerebrospinalflüssigkeit. 2. Zoster mit gleichzeitiger Meningitis serosa. 3. Zoster mit gleichzeitiger Encephalitis.

Nach alldem ist kaum mehr daran zu zweifeln, daß der Zoster wirklich die Ursache einer Erkrankung des nervösen Zentralapparates darstellen kann. Von den einfachsten und komplikationslosen Fällen bis zu den Zostermyelitiden scheinen nur graduelle Unterschiede zu bestehen, wie sie bei anderen Infektionskrankheiten längst bekannt sind. Das Krankheitsgeschehen in unserem Falle ließe sich nun folgendermaßen erklären: Ein einheitlicher Vorgang liegt der ganzen Erkrankung zugrunde, der sowohl die Encephalo-Myelo-Meningitis als auch den Zoster ausgelöst hat. Die zeitlich zuerst offenbar werdende Nervenerkrankung entstand durch Infektion mit dem noch unbekannten Zoster-Virus, das durch eine nicht bekannte Eintrittspforte vielleicht über den Blutweg in das Zentralorgan gelangte, hier die Erscheinungen einer Encephalo-Myelo-Meningitis verursachte und dann über einzelne Nerven zur Haut wanderte, um hier die nach einigen Wochen erst auftretenden Zostereruptionen zu veranlassen. Eine andere Erklärung wäre die: ein dem Encephalitis oder Poliomyelitis-Virus verwandter Erreger ist als Ursache der Nervenerkrankung anzusehen und der Zoster entstand durch rein zufälliges Zusammentreffen mit dieser, womöglich durch vom Zentralorgan ausgehende trophische Störungen in der Haut begünstigt. Nach dem bisher Gesagten ist aber der ersteren Erklärung größere Wahrscheinlichkeit beizumessen. Daß die krankhaften Erscheinungen des Zentralnervensystems zeitlich der Zostereruption vorausgingen, braucht kein Gegenbeweis zu sein. So sind z. B. ja neuralgische Prodromalerscheinungen beim Zoster bekannt. Es gibt sogar Autoren, die annehmen, daß es durch Zoster bedingte Erkrankungen des Nervensystems gibt ohne Bläschenausschlag der Haut. In diesem Sinne wurde auch ein nachher noch zu beschreibender Fall von Sainz de Aja gedeutet. Man spricht in diesen Fällen

von abortivem Zoster. Über Allem ist aber nicht zu vergessen, daß wir über den inneren Mechanismus des Zoster nur Weniges wissen und das vielleicht so lange, als es nicht gelingt, das spezifische Agens oder Zoster-Virus nachzuweisen. Die obige Erklärung unseres Falles eilt daher den bisherigen experimentellen Ergebnissen voraus. Weiter muß auch zugegeben werden, daß der Fall außerdem noch viel Ungeklärtes enthält.

So auch das, warum es gerade in bestimmten Gebieten zu einem Bläschenausschlag kam, während doch die neurologischen Erscheinungen weit ausgedehnter als die Hauterscheinungen waren. Wie schon gesagt, bot sich ein symmetrischer Zoster duplex bilateralis. in den Ausbreitungsbezirken von D_6 und D_{11}. Auch fehlt uns die Erklärung des Zustandekommens dieser Atypie, die ganz von der sonst regelmäßigen einseitigen Lokalisation abweicht. Eine Deutung atypischer Lokalisationen von Lehner wurde bereits erwähnt. Sie wird auch von anderen Autoren in Betracht gezogen, nämlich Burbi, Gougerot und Salin. Der Fall Burbi's sei hier kurz geschildert, um ein besseres Verständnis zu bekommen. Ein 45jähr. Patient mit insuffizienter Leberfunktion und einer überstandenen Polyserositis erkrankt seit zwei Monaten nach vorangehenden Schmerzen in der rechten Schulter an einem ebenda (regio subclavicularis, pectoralis, und deltoidea) auftretenden hämorrhagischen nekrotischen Zoster, der mit Narben abheilt. Die Herde befinden sich in verschiedenen Entwicklungsstadien; die neuen Eruptionen verschonen die mit Narben bedeckten Stellen und nehmen immer leichteren Charakter an. 6 Monate lang folgen immer schwächere Eruptionen in den erwähnten Bezirken, immer unilateral. Dann wird die Dermatose bilateral und beginnt in abgeschwächter Form die symmetrischen Regionen der anderen Seite zu befallen. Hier sind die Elemente weniger zahlreich nach dem Typ aberranter Bläschen mit schwach entwickeltem entzündlichen Hof, aber vollkommen symmetrisch zu denen rechts angeordnet. Verf. glaubt nun, daß die Recidive und die Bilateralität Zeichen immunitärer Insuffizienz sind, die in diesem Falle vielleicht durch die insuffiziente Leberfunktion oder durch die zeitlich nahe Polyserositis zu erklären ist. Er glaubt, daß es sich trotz des

abnormen Verlaufes um einen Zoster gehandelt hat, bei dem man nicht von eigentlichen Recidiven, sondern von einem protrahierten Verlauf sprechen könne. Lokal sei Immunität vorhanden gewesen, da die neuen Eruptionen die früher befallenen Stellen aussparten. Die erst später aufgetretene Bilateralität spräche für einen langsamen und beschränkten Immunisierungsvorgang, der mildere Verlauf auf der linken Seite aber für einen immerhin vorhandenen. Handelt es sich in diesem Falle um einen echten Zoster, so ist die durch den Verf. gegebene Erklärung sehr aufschlußreich.

Gougerot und Salin erklären einen bilateralen Zosterfall in ähnlicher Weise. 5 Tage nach einem Zoster im dritten rechten Lumbalnerven folgte dieser ersten Eruption eine zweite doppelseitige im Gebiete des 8. Cervical- und 1-Dorsalnerven. Dieser zweite Zoster verschwand wieder nach 8 Tagen, während der erste noch bestand. Auch hier nehmen die Verff. an, daß der Zoster sich gewöhnlich nur einseitig und auf ein Nervengebiet lokalisiere, habe seinen Grund darin, weil rasch eintretende Immunität ein Weitergreifen der Infektion verhindere. Multiple Eruptionen seien durch besonders intensive Infektion zu erklären, die sich ausbreite, bevor die Autoimmunisation vollendet ist. Da in diesem Falle nicht benachbarte, sondern entlegene Ganglien von der zweiten Erkrankung befallen wurden, könne man annehmen, daß die Immunität sich lokal fortschreitend ausbreite.

Bei allem Vorbehalt, und zumal wir noch so wenig vom inneren Geschehen des Zoster wissen, ist dies immerhin eine wahrscheinliche Erklärung einer doppelseitigen Lokalisation. Sie bringt zugleich auch das Verständnis für das in der Regel nur einseitige Vorkommen nahe. Die Annahme einer örtlich sich ausbreitenden Immunität macht zudem die Beobachtung verständlich, daß man bei Zosterfällen krankhafte Veränderungen des Rückenmarks auch in Höhen gefunden hat, deren Hautsegmente nicht von einem Bläschenauschlag befallen waren. Es bestände also die Möglichkeit, die pathologischen Veränderungen dieser Stellen ebenfalls als Zosterfolgen anzusehen, bei denen es jedoch infolge erhöhter Immunität nicht zu einer Projektion von Bläschen auf die Haut gekommen ist. Dazu gibt Alvarez

Sainz de Aja einen Fall an, bei dem sich nach Entwicklung eines rechtsseitigen interkostalen Zoster im entsprechenden Gebiet links Schmerzen radiculären Charakters einstellten. Dieser Fall wird als bilateraler Zoster gedeutet, der links nicht zur vollen Entwicklung kam. Auch von anderen Autoren wird die Existenz solcher sogenannter abortiver Zosterformen angenommen. Schließlich gibt Doerr noch einen Hinweis, daß je nach der Menge des im Blut kreisenden Virus bald ein, bald mehrere Nerven befallen werden. Auch von diesem Standpunkt ließe sich das Auftreten von Zoster in mehreren von einander getrennt liegenden Nervengebieten erklären. Alle diese Erklärungsversuche zeigen jedoch, wie vielseitig die Probleme beim Herpes Zoster sind und wie wenig diese noch gelöst sind. Denn allen fehlt bisher jede experimentelle Unterlage ,sodaß weder für die eine noch für die andere ein sicherer Beweis zu bringen ist. Damit kann auch die Entscheidung für die eine oder andere Theorie sich nur auf spekulativer Basis aufbauen.

Die doppelseitigen Lokalisationen sind bei ihrer relativen Seltenheit zumeist veröffentlicht worden und man findet daher in der Literatur einen annähernd guten Überblick. Milian und Lafourcade berichten 1935, daß gegenwärtig im Schrifttum weniger als 30 Fälle von doppelseitigem Vorkommen erwähnt seien. Campbell gibt ebenfalls etwa 30 veröffentlichte Fälle an. Diese Zahl scheint aber um ein Weniges zu gering gegriffen. In den bisherigen Mitteilungen wird neben dem Hinweis auf das relativ seltene Vorkommen eines beiderseitigen Zoster das besonders seltene Auftreten eines Herpes Zoster bilateralis verschiedener Abschnitte erwähnt. Unter allen Fällen kommt in der Art seiner Lokalisation ein Fall von Krösl dem unsrigen am nächsten:

Ein 17jähr. Tischlerlehrling bemerkt seit einem Tag plötzlich am rechten Handgelenk einen juckenden Ausschlag und ein juckendes Brennen der Schulterblätter. Seit drei Wochen hatte er sich öfter beim Baden der Sonnenbestrahlung ausgesetzt. Es fanden sich am Rücken über dem rechten Schulterblatt bis in den halben Oberarm, besonders über dem Musc. Deltoideus und in der regio antebrachii radialis Gruppen von Bläschen, zum Teil noch Knötchen, zum ge-

ringen Teil hämorrhagisch in handtellergroßer Ausdehnung und nicht sehr dickwandig. An der Volarseite des rechten Handgelenks eine Gruppe von 4 Bläschen mit klarem Inhalt. Über dem linken Schulterblatt eine kleinhandtellergroße Bläschengruppe, die streifenförmig Ausläufer gegen das Schultergelenk entsendet, in der regio antebrachii radialis und am Handgelenk dem Daumenballen angehörend, vereinzelt 2—3 Bläschen. Im Bereiche der Lendenwirbelsäule, ebenfalls beiderseits, jedoch nicht auf die Bauchseite übergreifend, Gruppen von Bläschen mit teils klarem, teils hämorrhagischen Inhalt.

Auch dieser Fall stellt wie der unsrige einen symmetrischen Zoster duplex bilateralis dar, der sich im Rücken lokalisierte. Andere gleichartige Fälle sind meines Wissens nicht beschrieben, sodaß diese Lokalisation also schon eine ziemlich außergewöhnliche Seltenheit darstellt.

Einen kurzen Überblick der doppelseitigen Zosterfälle bis 1912 bringt die Arbeit Klausner's im Arch. f. Dermat. Bd. CXII. Seitdem erschienen weitere Mitteilungen von Alvarez Sainz de Aja (1 Fall), Bellarini (10 Fälle), Burbi (1 Fall), Burgeß (1 Fall), Campbell (1 Fall), Epstein und Jakobson (1 Fall als Komplikation bei einer Haut- Knochen- und Lungentuberkulose), Glaubersohn (2 Fälle), Gougerot und Salin (1 Fall), Herrmann (1 Fall), Hillenberg (1 Fall), Hutton (1 Fall), Jakob (1 Fall nach Arsenvergiftung), Jansion (1 Fall), Krösl (1 Fall), Lashinsky (1 Fall), Leszcynski (1 Fall), Lipschütz (1 Fall), Melnotte (1 Fall), Milian und Lafourcade (1 Fall), Nékam (2 Fälle, davon einer bei myeloischer Leukämie), Touraine (1 Fall), Touraine und Duperat (1 Fall), Touraine und Piquart (1 Fall), Urbach (1 Fall), Urechia und Elekes (1 Fall), Wiegmann (3 Fälle), Chinni und Nuzzi (1 Fall), Treuherz (1 Fall), Diddy (1 Fall), Varney und Jamieson (1 Fall), Lo-Presti Seminerio (1 Fall).

Am Schluß sei noch eine interessante Beobachtung von Kalb bei einem Neugeborenen mitgeteilt. Es fanden sich ungefähr von der Lambdanaht bis zur Verbindungslinie von Gehörgang und Mundwinkel reichend beiderseits symmetrische stecknadelkopfgroße bis linsengroße eingedellte Stellen, in denen die Haut verdünnt schien.

Die in Gruppen stehenden Veränderungen waren gleichmäßig über das erwähnte Gebiet verstreut. Sonstige Abnormitäten waren weder im Bereich der genannten Gesichtspartien, noch auf der übrigen Haut nachzuweisen. Die Mutter war gesund. Es handelte sich bei dem Kinde um zirkumscripte multipel angeordnete Narben. Kalb hält es für höchstwahrscheinlich, daß sich an Stelle der Narben in der Fötalzeit Bläschen und Pustelbildung befunden haben. Da ferner die Narbenbildung beiderseits ziemlich genau dem Verbreitungsgebiet des ersten und zweiten Trigeminusastes entsprach, so hält Verf. die Narben für wahrscheinliche Folgen eines intra-uterinen Herpes Zoster. Diese Diagnose bestätigt auch Kocks.

Zusammenfassend sei noch einmal kurz herausgestellt, daß die Zosterfrage noch viele ungeklärte Probleme enthält. Auf Grund der bisherigen klinischen Erfahrungen muß dem Zoster aber eine infektiöse Natur zugesprochen werden, was auch mehrfache experimentelle Untersuchungen bestätigten. Kundratitz, Netter u. a. Zwischen Herpes simplex und Zoster wurde eine scharfe Trennung gezogen, dagegen auf den Zusammenhang mit Varicellen hingewiesen. Der Zoster befällt zumeist Männer und bevorzugt die Altersstufen von 15—30 und 55—65 Jahren. Gehäuftes Auftreten zu verschiedenen Jahreszeiten konnte nicht beobachtet werden. Sodann wurde ein Fall von seltener doppelseitiger Lokalisation, kombiniert mit einer Erkrankung des Nervensystems, die Erscheinungen einer Encephalo-Myelo-Meningitis machte, mitgeteilt. Es wurde der Versuch einer Erklärung dieses Falles gemacht. Sodann erfolgte eine Aufzählung der bisher im Schrifttum mitgeteilten doppelseitigen Zosterfälle.

Am Schlusse meiner Arbeit möchte ich Herrn Prof. D. Grütz für die freundliche Überlassung des Themas sowie für seine wertvollen Anregungen bei der Durchführung der Arbeit meinen aufrichtigen Dank aussprechen.

Literatur.

Alvarez Sainz de Aja: Atypischer Zoster. Actas dermosifil. 26. Ref. Zbl. Haut Bd. 48.

Artom Mario: Myelitis infolge Zoster. Il Dermosifiliogr. 9 (1934). Ref. Zbl. Haut Bd. 51.

Bellarini Mario: Klinische Untersuchungen über die Topographie des H. Z. Arch. ital. Dermat. 12. Ref. Zbl. Haut 55.

Bellavitis Cesare: Entzündung des Zentralnervensystems infolge von H. Z. Rev. Neur. 4. Ref. Zbl. Haut 41.

Burbi Livio: Zosteriforme bullöse Dermatose oder Z. bilat. sym.!? Milano: Francesco Vallardi 1933. Ref. Zbl. Haut 46.

Burgess Normann: Bilateraler H. Z. Brit. med. J. Nr. 3686. Ref. Zbl. Haut 39.

Cahana, M., T. Cahana und A. Blinow: Beobachtungen über das Auftreten von Z. bei zwei Paralytikern. Bull. Soc. roum. Neur. etc. 5 Nr. 2 (1928). Ref. Zbl. Haut 33.

Cambell: Doppelseitiger Z. des Trigeminus. Lancet 1936 I.

Chinni, E. und O. Nuzzi: Über einen Fall von doppelseitigem dorsolumbalen Z. Riv. di scienza med. Jg. 11 (1921). Ref. Zbl. Haut 1.

Cornil, Lucien: Paralysie crurale zosterienne. Revue neur. 37 I. (1930). Ref. Zbl. Haut 35.

Diddy, Lester: Z. bilateralis. The Journ. Americ. Med. Ass. Ref. Archiv f. Dermat.

Doerr: Ergebnisse der neueren experimentellen Forschung über die Aetiologie des H. Z. und H. simplex. Zbl. Haut Bde. 13, 15, 16.

Doerr und Berger: H. Z. und Encephalitis. Handb. d. pathol. Mikroorganismen v. Kolle-Kraus-Uhlenhut. Bd. VIII./2.

Dürck, H.: Zur patholog. Anatomie des H. Z. Z. Neurolog. 151 (1934).

Epstein und Jakobson: Doppelseitiger H. Z. als Komplikation bei einer Haut-, Knochen- und Lungentuberkulose. Arch. of Derm. 34 (1936). Ref. Zbl. Haut 56.

Beck, Zoster und Varicellen: Dermatolog. Wschr. 1939 Bd. 108. Nr. 10.

Finarson, Larus: Über patholog. Veränderungen im Rückenmark, spez. in den Spinalganglien in einem Fall von perniziöser Anämie u. Krebsmetasthasen, begl. v. einem H. Z. Horp. Tid. 1935, 861. Ref. Zbl. ges. Neur. u. Psych. Bd. 78.

Faure-Beaulieu et Lhermitte: Les lésions médullaires du zona idiopathique. La myélite zostérienne. Revue Neur. 36 I. Ref. Zbl. Hautkr. 33.

Fred, M. Jakob: Doppelseitiger Z. nach Arsenvergiftung. Arch. of Dermat. 24, 280. Ref. Zbl. Neur. und Psych. Bd. 61.
Gadrat: H. Z. mit sarker Liquorreaktion. Bull. Soc. franc. Dermat. 39. Ref. Zbl. Hautkr. 43.
Glaubersohn: Beiträge zur Zosterfrage. Dermat. Wschr. Bd. 86.
— und Villfand: idem. Dermat. Wschr. Bd. 89.
— und Rabinowicz: idem. Dermat. Wschr. Bd. 89.
Gougerot und Salin: Z. multipler Lokalisation und Immunität bei Z. Gaz. des hopitaux 1910. Ref. Arch. f. Derm. 109.
Herrmann: H. Z. symmetricus. Sitzg. Frankf. dermat. Ver. 16. 5. 29.
Hillenberg: Doppelseitiger H. Z. Klin. Wschr. Jg. 1.
Hutton: Doppelseitiger H. Z. und Z. varicellosus. Lancet 1935 II. Ref. Zbl. ges. Neur. u. Psych. Bd. 78.
Ingvar: Das morpholog. Zosterproblem. 14. Nord. Kongr. f. Inn. Med., Helsingfors. Zbl. Hautkr. Bd. 32.
Kalb: Über angeborene sym. gruppierte Narbenbildungen im Gesicht. Zbl. f. Gynäkolog. 27.
Krösl: H. Z. bilateralis Dermat. Wschr. Bd. 77.
Klausner: Ein Fall von H. Z. bilat. der ober. Extremitäten. Arch. f. Dermat. Bd. CXII.
Kenedy, Desider: Über die Pathogenese des H. Z. mit Berücksichtigung seiner Lokalisation. Therapia 7 (1932).
Kumer: Herpes Zoster. Lehrb. d. Haut- u. Geschlechtskr. v. Arzt-Zieler Bd. III.
— Herpesforschung und Klinik. Verh. 9. internat. Kongr. dermatol. Zbl. Hautkr. Bd. 53.
Lashinsky, J. M.: Bilateraler H. Z. Arch. of dermat. 27. Ref. Zbl. Hautkr. 44.
Lehner, E.: Pathogenese und Aetiologie des H. Z. Ungar. Derm. Ges. Budapest. Off. Ber. Zbl. Hautkr. Bd. 50.
Lehndorf: Handbuch der Kinderheilkunde v. Pfaundler-Schloßmann Bd. X, S. 456.
Leszcynski: H. Z. bilateralis. Lemberger Dermat. Ges. 26. 6. 24.
Levaditi: Die Aetiologie der epidemischen Encephalitis, ihre Beziehung zum H. Z., zur epidem. Poliomyelitis und zur postvaccinalen Hirnerkrankung. Arch. of Neur. 22.
Lipschütz: Handb. der Haut- und Geschlechtskrankheiten. Hersg. v. Jadassohn Bd. II.
— H. Z. bilateralis. Arch, f. Dermatal. Bd. CXII.
Luque und Pucheta Morcillo: Über einen Fall von intercostalen Z. mit Rückenmarkserschein. Semana méd. 1935 II. Ref. Zbl. ges. Neurol. u. Psych. Bd. 81.

Lo Presti-Seminerio: H. Z. bei zwei Schwestern während einer Varicellenepidmie. Riv. di clin. pediatr. 24. Ref. Zbl. Hautkr. Bd. 29.

Marinesco: Neue Beiträge zur Entstehung und Entwicklung des Z. Ann. de Dermat. 2. Ref. Zbl. Hautkr. 39.

Marinesco et Draganesco: Neue Beiträge zur Pathogenese u. pathol. Physiologie des Z. Bull. de l'akad. de méd. Bd. 97. Ref. Zbl. Hautkr. Bd. 24.

Mazzanti: Experimentelle u. histolog. Untersuchungen bei einem Fall von H. Z. Giorn. ital. Dermat. 70. Ref. Zbl. Hautkrankh. Bd. 33:

Melnotte: Z. der Brust mit eigentümlicher Ausbreitung. Bull. soc. franc. Dermat. 39. Ref. Zbl. Hautkr. Bd. 44.

Milian: Z. des Oberkiefers u. der Oberschenkel-Gesäßgegend. Reo. franc. Dermat. 8. Ref. Zbl. Hautkr. Bd. 41.

Milian und Lafourcade: Ein Fall von doppelseitigen H. Z. Bull. soc. franc. Dermat. 42. Ref. Zbl. Hautkr. Bd. 52.

Mussa, Bandolino: Generalisierter H. Z. und Meningitis. Clin. ed Igiene infant. 4. Ref. Zbl. ges. Neur. u. Psych. 54.

Nachtnebel, Ödön: Beiträge zur Pathologie des H. Z. Magy. orv. Arch. 32. Ref. Zbl. Hautkr. Bd. 40.

Netter: 16 Beobachtungen über Auftreten von Z. bei Encephalitis lethargica. Bull. Soc. méd. Hôp. Paris III. 46. Ref. Zbl. Hautkr. Bd: 36:

Perutz: Ist der H. Z. eine Saisonkrankheit? Wien. med. Wschr. Jahrg. 76 (1926).

Seidenberg: Untersuchungen über das Herpes- u. Zos tervirus. Z. Hyg. 112.

Siggaard und Wulff: Meningitis serosa und Encephalitis bei Z. Acta psychiatr. 8. Ref. Zbl. Hautkr. 47.

Schiff, Russel Brain: Akute Meningoencephalitis mit H. Z. Lancet 1930 II. Ref. Zbl. Hautkr. 36.

Simons: Herpes Zoster (Vorkommen usw.). Nederl. Tijdschr. Geneesk. 1936. Ref. Zbl. ges. Neur. u. Psych. Bd. 81.

Schönfeld: Handbuch der Haut- u. Geschl-Krankheiten. Hrsg. v. Jodassohn Bd. 7 I.

Schüssler: Über die Liquorveränderungen beim H. Z. Dermat. Wschr. 1935 I.

Schuback: H. Z. und Landry'sche Paralyse. Z. Neurolog. 132.

Touraine: H. Z. und Cerebrospinalflüssigkeit. Ann. de Derm. 6 (1935).

— und Baumgartner: Doppelseitiger Z. ophtalm. Bull. Soc. franc. Dermat. 41. Ref. Zbl. Hautkr. 50.

— und Duperat: Doppelseitiger Z. des Gesichts. Bull. Soc. franc. Dermat. 42. Ref. Zbl. Hautkr. Bd. 53.
— und Piquart: Asym. doppelter Z. des Gesichts. Bull. Soc. franc. Dermat. 44. Ref. Zbl. Hautkr. 56.
— Zosterschmerzen und meningeale Reaktion. Bull. Soc. franc. Dermat. Ref. Zbl. Hautkr. Bd. 51.
Treuherz: Doppelseitiger H. Z. occipitalis. Dermat. Wschr. 72.
Urbach: H. Z. bilateralis-zosteriformer Herpes. Wien. Dermat. Ges. 22. 6. 33.
Urechia und Elekes: Bilateraler Z. nach einer Lipiodolinjektion. Bull. Soc. méd. Hôp Paris III.
Varney, Rockwell und Jamieson: Bilateraler H. Z. The Journ. of the Americ. Med. Assoc. Ref. Arch. f. Dermat.
Videla und Peroncini: Meningitis bei H. Z. Semana méd. 1931 I. Ref. Zbl. Hautkr. 40.
Wiegmann: H. Z. cephalicus. Münch. med. Wschr. 1934 II.
Wohlwill: Handbuch der Neurologie Bd. 13.
Worster-Drought und Menemey: Spastische Parese im Gefolge von H. Z. J. of Neur. 14. Ref. Zbl. Hautkr. 47.

Lebenslauf.

Am 20. Juli 1912 wurde ich als Sohn des Volksschullehrers Johann Simonis und seiner Ehefrau Änny geb. Arens in Kempenich Kr. Mayen geboren. Nach 5jährigem Besuch der Volksschule in Burgbrohl besuchte ich das Stiftische Gymnasium in Andernach a. Rh. und bestand dort Ostern 1930 die Reifeprüfung. Im Sommer-Semester 1931 begann ich mein medizinisches Studium an der Universität in Bonn. Nach Ablegung der medizinischen Vorprüfung studierte ich zwei Semester in München, die restlichen wieder in Bonn und bestand am 9. Oktober 1937 die ärztliche Prüfung. Die Bestallung als Arzt erhielt ich am 15. 10. 1938.

Meine Medizinalpraktikantenzeit verbrachte ich zunächst an der Hautklinik in Bonn, vom 1. 3. 38 bis 31. 3. 38 an der Provinzial-Heil- und Pflegeanstalt in Andernach, und die letzten Monate am Krankenhaus vom Deutschen Roten Kreuz in Neuwied. Seit meiner Bestallung als Arzt bin ich als Volontär-Arzt an der Universitäts-Hautklinik in Bonn beschäftigt.